



## Aplicación transuretral de mitomicina C como adyuvante de la uretrotomía interna (UTI)

Juan M. Castillo González,\* José F. López Verdugo,\* Anel R. Aragón Tovar,\*\* Víctor F. Camacho Trejo,\* Alberto Colorado García,\* Pedro Vargas Valtierra\*\*\*

### RESUMEN

**Introducción:** La estenosis de uretra conocida desde la antigüedad, presenta una alta morbilidad y tasa de recidiva. Uno de los manejos es la uretrotomía interna, seccionando el anillo estenótico vía transuretral, con una recurrencia hasta de 80%. La mitomicina C tiene propiedades antifibróticas disminuyendo la síntesis de colágena y previniendo la formación de fibrosis. Ha sido usada desde hace ocho años en oftalmología y otorrinolaringología. **Objetivo:** Valorar los resultados de la infiltración con mitomicina (0.1 mg) en casos de estenosis de uretra anterior. **Material y métodos:** Ensayo clínico, aleatorizado, con 27 pacientes portadores de estenosis uretral, divididos en dos grupos, comparando síntomas obstructivos previos y posteriores al estudio y los cambios en el uretrograma de control. Los datos fueron analizados con prueba de Wilcoxon para variables cuantitativas y con  $\chi^2$  (chi-square test) para variables categóricas. **Resultados:** Los antecedentes de ambos grupos no muestran diferencias. El grupo con mitomicina mostró mejoría de los síntomas ( $p = 0.012$ ) comparado con el grupo control. La comparación del uretrograma mostró cambios significativos ( $p = 0.013$ ). **Conclusiones:** Se propone la aplicación de mitomicina como adyuvante a la uretrotomía interna, de aplicación sencilla, sin efectos adversos o complicaciones por su aplicación. Con resultados preliminares prometedores.

**Palabras clave:** Estenosis de uretra, colágena, fibrosis, mitomicina.

### ABSTRACT

**Introduction:** Urethral stricture is an ancient disease with high morbidity and recurrence rate. Internal urethromy is the endoscopically ablation of the stricture with 80% rate of recurrence. Mitomycin is an antineoplastic and antifibrotic drug, delaying the scar formation, thus, avoid the stricture recurrence. It is used since several years in ophthalmology and otorhinolaryngology. **Objective:** Evaluate the results of intraurethral application of mitomycin C 0.1 mg and its efficacy after the internal urethrotomy. **Material and Methods:** Randomized clinical assay with 27 patients, carrying urethral stenosis, separated in two groups, comparing the symptoms before and after the study and the urethral width in the urethrography. We analyze the results using the chi-square test and Wilcoxon signed rank test. **Results:** Improvement of symptoms was successfully in the mitomycin group ( $p = 0.012$ ) vs. without mitomycin. Posterior urethrography shows an improvement ( $p = 0.013$ ). **Conclusions:** We propose the application of mitomycin before the internal urethrotomy to prevent the stricture recurrence. Its ease and safety. With previous reports showing this improvement.

**Key words:** Urethral stricture, collagen, fibrosis, mitomycin.

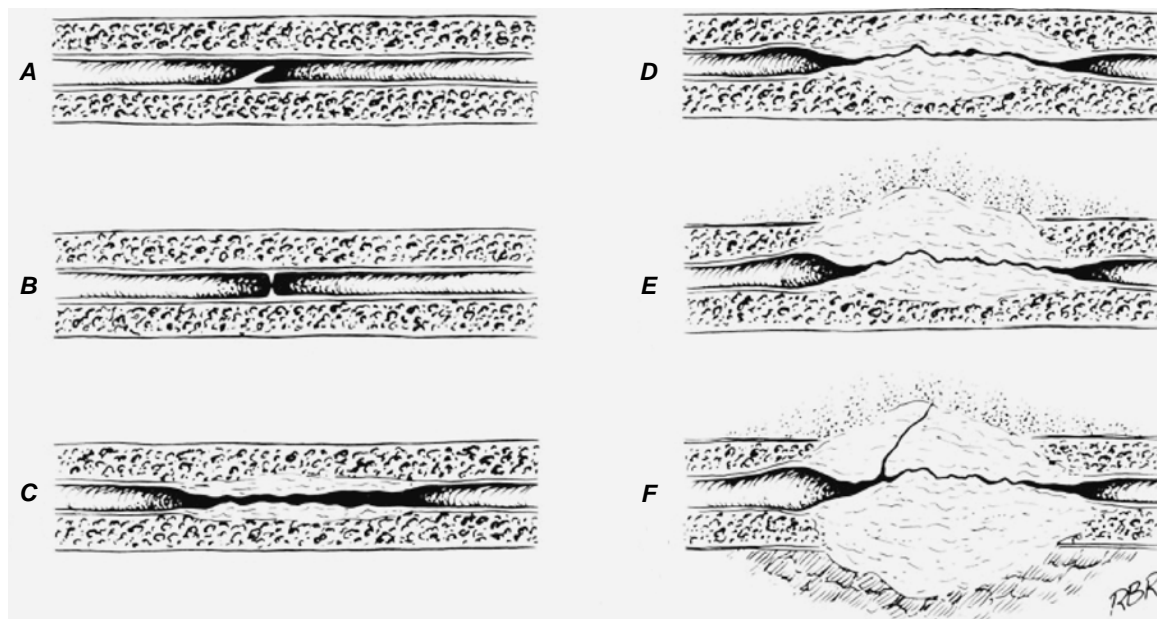
### INTRODUCCIÓN

La estenosis uretral es una de las patologías conocidas desde la antigüedad, a la cual se le han planteado numerosos tratamientos y aún se mantiene con una alta tasa de morbilidad. Se define como una estrechez uretral, un proceso de cicatrización que afecta al tejido eréctil esponjoso.

Generalmente afecta sólo al epitelio uretral, pero puede extenderse a través del tejido esponjoso (espongiofibrosis).<sup>1,2</sup>

La estenosis traumática es causada por traumatismos previos, mala instrumentación de la uretra o cirugías prostáticas previas (iatrogénicas). Esta cicatriz a menudo no es reconocida hasta que el paciente muestra síntomas miccionales como resultado de la obstrucción. Esta cicatriz tiene a

\* Departamento de Urología, Hospital de especialidades, Unidad Médica de Alta Especialidad No. 25, Monterrey, NL. IMSS. \*\* Jefe del Departamento de Urología UMAE 25 \*\*\* Jefe de la División de Educación en Salud. UMAE 34, Monterrey, NL.



**Figura 1.** Tipos de estenosis uretrales según su profundidad y presencia de fibrosis.

progresar afectando la totalidad de la uretra, siendo necesaria una micción forzada, hay una intravasación de orina en las glándulas de Littre, inflamación de éstas y tal vez microabscesos y espongiofibrosis profunda (Figura 1).<sup>1-3</sup>

El paciente presenta más a menudo síntomas miccionales irritativos u obstructivos, prostatitis o epididimitos.<sup>1,2</sup> Cuando el paciente cae en retención aguda de orina, se intenta pasar una sonda uretral, y si esto no tiene éxito, debe determinarse la naturaleza de la obstrucción mediante una uretrografía retrógrada; dependiendo del resultado suele proponerse una dilatación uretral aguda, aunque en algunos casos no es la mejor opción. Puede optarse también por la colocación de una sonda por cistostomía para tratar el cuadro agudo y posteriormente diseñar un plan terapéutico más apropiado al tipo, lugar y extensión de la estenosis.<sup>2</sup>

No es recomendable la dilatación a ciegas o la colocación de una sonda si no se conoce la anatomía de la estrechez uretral. Es necesaria su valoración con estudios de imagen contrastados, como la uretrograma retrógrada, además de complementarlo con endoscopia para visualizar el área afectada. Posterior a su evaluación, se debe realizar el procedimiento óptimo para esta estenosis por manos experimentadas, ya que de lo contrario, el riesgo de fracaso de la técnica, la recurrencia y la progresión de la estenosis se incrementan.<sup>3</sup>

La uretrotomía interna (visión directa) se refiere al manejo endoscópico de la estrechez, donde se realizan cortes en frío con un uretrotomo, en sentido horario a las 2, 6 y 10, logrando expandir la cicatriz; el objetivo es mantener ese calibre obtenido después de la uretrotomía por un largo periodo de tiempo. Varios autores reportan una recurrencia hasta de 80%.<sup>3,4</sup> Por este motivo se han investigado varias maneras de prevenir la contracción de la cicatriz para prevenir la recurrencia. Algunas son el uso de catéteres por un

tiempo prolongado, autocateterización en su domicilio y Stents uretrales. Desafortunadamente estos métodos son poco efectivos y la recurrencia es alta. Una alternativa en estos pacientes es la realización de algún tipo de plastia uretral de forma abierta.<sup>4,5</sup>

Se han propuesto varios manejos adyuvantes al manejo endoscópico de la estenosis, para disminuir el riesgo de recurrencia de la estenosis uretral. Se tiene experiencia con el uso de la mitomicina como prevención de la fibrosis en oftalmología, usada posterior a la trabeculotomía y en el pterigión para evitar su recurrencia. En otorrinolaringología se emplea para el manejo de la miringotimía en la otitis media y en estenosis de coanas y tráquea, con buenos resultados en ambos campos.<sup>6-12</sup>

Este artículo presenta los avances y la eficacia de la mitomicina C aplicada intrauretral como método para evitar la recurrencia posterior a la uretrotomía.

## MATERIAL Y MÉTODOS

Se realizó un ensayo clínico con 27 pacientes mediante un muestreo por conveniencia en el periodo de marzo del 1 de febrero del 2007 al 31 de agosto del 2007, los que se asignaron de forma aleatoria en dos grupos. Durante el seguimiento se descartaron tres del grupo control por no contar con imágenes postoperatorias. En el grupo uno (16 pacientes) se valoró el uso de la mitomicina durante el manejo de la estenosis uretral con uretrotomía interna, en aplicación submucosa en el sitio de la estrechez, y el otro grupo control contó con 11 pacientes (14 pacientes, inicialmente) se manejo con el mismo procedimiento quirúrgico, pero sin la aplicación de mitomicina. Los pacientes fueron escogidos de la consulta de urología de este hospital y programados en quirófano. La asignación a los grupos se llevó a

cabo de forma aleatoria. En su evaluación se incluyó la historia clínica y el examen físico, además de la etiología de la estenosis uretral, traumatismo de la uretra o posterior a procedimiento endoscópico, el manejo previo de la estenosis, los síntomas urinarios del paciente previos al procedimiento y posteriores a éste, la localización y la longitud de la estenosis en el uretrograma previo, y su visualización endoscópica, así como el porcentaje de disminución del calibre uretral en los uretrogramas de control. Todos los pacientes presentaban estenosis tipo B por endoscopia, excepto por cinco pacientes con fibrosis previa (*Cuadro I*).

Los criterios de exclusión fueron los antecedentes de más de dos uretrotomías previas, antecedente de plastia uretral, estenosis mayores de 2 cm, antecedentes de enfermedad de transmisión sexual e hiperplasia prostática. Se incluyeron también cinco pacientes con fibrosis de cuello debido a cirugía radical de próstata.

En todos los pacientes se utilizó anestesia regional y en posición de litotomía. Se utilizó un uretrotomo 21 Fr Olympus con lente de 0°. Las incisiones de la estrechez uretral se realizaron a las posiciones 2, 6 y 10 en sentido horario. En el grupo de estudio se inyectó mitomicina C a dosis de 0.1 mg diluidos en 1 a 2 mL de solución inyectable, con aguja endoscópica Williams y cistoscopia olympus 22 Fr, de manera previa al corte de la estrechez uretral y en el sitio de la estenosis, en las posiciones 1, 5, 7 y 11 horarias. Se dejó un catéter Foley 18 o 20 Fr posterior a la utrotomía por

un periodo de siete días. El grupo control incluyó a 14 pacientes, descartando tres de ellos previamente por no completar estudios de imagen. En ellos sólo se realizó la uretrotomía interna en las posiciones señaladas y el tiempo de permanencia del catéter Foley por el mismo periodo de tiempo.

Ambos grupos fueron citados a control cada mes, con uretrograma retrogrado cada dos meses. Llenando además un cuestionario sobre sintomatología urinaria obstructiva posterior a la uretrotomía, similar al cuestionario llenado en citas previas al procedimiento.

Los datos obtenidos fueron revisados y evaluados con el software SPSS versión 12, utilizando la prueba del rango con signo de Wilcoxon para las variables cuantitativas y  $\chi^2$  (chi-square test) para las variables categóricas.

## RESULTADOS

Se dio seguimiento a los 27 pacientes cada mes, con rango de tres a seis meses. En el grupo con aplicación de mitomicina se reportó un rango de edades de 23 a 72 años, con una mediana de 52 años. En el grupo sin mitomicina el rango de edad fue de 30 hasta 73 años, con una mediana de 60 años. Entre los antecedentes, la etiología de la estenosis fue debida a trauma uretral en siete pacientes, procedimiento endoscópico previo en tres, y cirugía radical de próstata en tres pacientes del grupo con mitomicina. La etio-

**Cuadro I.** Relación de pacientes y sus datos recabados para el estudio, previos y posteriores a la aplicación de mitomicina. La longitud de la estenosis uretral está medida en milímetros.

Edad	Etiología	Manejo previo	Longitud mm	Síntomas previos	Mitomicina	Seguimiento (meses)	Síntomas post	Uretrograma
30	Trauma	No	7	Moderado	No	6	Moderado	Anormal
60	Procedimiento previo	UTI	15	Severo	No	3	Severo	Anormal
35	Trauma	No	10	Severo	No	4	Moderado	Anormal
70	Procedimiento previo	No	7	Moderado	No	4	Leve	Anormal
64	Procedimiento previo	UTI	5	Moderado	No	6	Leve	Anormal
57	Procedimiento previo	UTI	10	Moderado	No	4	Moderado	Anormal
68	Procedimiento previo	No	7	Leve	No	4	Moderado	Anormal
47	Trauma	No	5	Leve	No	5	Moderado	Normal
53	Radical de próstata	UTI	20	Severo	No	4	Severo	Severo
65	Radical de próstata	RTUC	15	Severo	No	5	Severo	Severo
73	Procedimiento previo	No	15	Severo	No	3	Severo	Severo
61	Radical de próstata	RTUC	20	Severo	Sí	3	Leve	Anormal
48	Trauma	No	15	Moderado	Sí	4	Leve	Anormal
36	Trauma	No	20	Severo	Sí	3	Severo	Anormal
59	Radical de próstata	No	15	Severo	Sí	4	Leve	Anormal
65	Radical de próstata	UTI	15	Severo	Sí	2	Leve	Anormal
72	Procedimiento previo	UTI	10	Moderado	Sí	6	Asintomático	Normal
52	Procedimiento previo	UTI	5	Leve	Sí	6	Asintomático	Normal
58	Procedimiento previo	No	10	Moderado	Sí	5	Leve	Normal
28	Trauma	No	10	Moderado	Sí	4	Leve	Normal
52	Procedimiento previo	UTI	10	Severo	Sí	5	Asintomático	Normal
47	Trauma	UTI	7	Moderado	Sí	4	Leve	Normal
23	Trauma	No	15	Severo	Sí	6	Leve	Normal
40	Trauma	No	5	Moderado	Sí	3	Asintomático	Normal
50	Trauma	No	5	Leve	Sí	6	Asintomático	Normal
61	Procedimiento previo	No	7	Moderado	Sí	5	Leve	Normal
58	Trauma	UTI (2)	15	Severo	Sí	3	Severo	Severo

**Cuadro II.** Sintomatología de ambos grupos, antes y después del manejo.

Control	Sintomas previos	Sintomas posteriores a la UTI.	
Leve	2	2 pacientes	
Moderado	4	5	
Severo	5	4	
			Total. 11 pacientes
Mitomicina			
Leve	2	9 pacientes	
Moderado	7	0	
Severo	7	2	
Asintomático	0	5	
			Total. 27 pacientes

logía del grupo control fue debida a trauma uretral en tres de ellos, procedimiento previo en seis, cirugía radical de próstata en dos pacientes (*Cuadro I*).

La longitud de la estenosis (aproximada) fue reportada de 5 mm en tres pacientes, 7 mm en dos pacientes, 1 cm en cuatro de ellos, 1.5 cm en tres, y 2 cm en un paciente, además de tres con fibrosis de cuello en el grupo de mitomicina. En el grupo de control la longitud uretral fue de 5 mm en dos pacientes, 7 mm en tres, 1 cm en dos de ellos, 1.5 cm en dos pacientes, y con fibrosis de cuello dos pacientes.

El grupo de mitomicina contaba con siete pacientes con uretrotomía interna previa y una resección de fibrosis de cuello en un paciente, otro paciente se reportó con dos procedimientos previos. El grupo de control reportó cuatro pacientes con uretrotomía previa y uno con resección de fibrosis de cuello vesical.

Estadísticamente no hubo diferencias en la edad ( $p = 0.313$ ), en la etiología ( $p = 0.29$ ), influencia del manejo previo ( $p = 1.00$ ) o longitud de la estenosis ( $p = 0.699$ ).

El uretrograma de control fue valorado conforme a la permeabilidad de la luz uretral, con 100% permeable (normal), disminución de 50% (anormal) y una disminución importante de la luz mayor de 75% (severo).

Se reportó una mejoría de los síntomas obstructivos en el grupo con mitomicina ( $p = 0.012$ ) comparado con el grupo control. La diferencia en el calibre del uretrograma fue estadísticamente significativa a favor del grupo con mitomicina ( $p = 0.013$ ) (*Cuadro II*).

Hubo cinco pacientes con antecedente de cirugía radical de próstata que presentaban estenosis de cuello y tres de ellos habían sido sometidos a resección de la fibrosis (RTUC) o uretrotomía, con recidiva de la estenosis en un periodo de uno a dos meses, además de sintomatología severa. Uno de ellos se manejó con cistostomía por retención aguda de orina, mostrando una uretra blindada en el uretrograma y a la endoscopia. A tres de éstos pacientes se les propuso el uso de mitomicina, y después del evento quirúrgico manifestaron mejoría sintomática notable y en las imágenes una uretra permeable de 50 a 80%. Los dos pacientes con cirugía radical previa y fibrosis de cuello sin mitomicina, mostraron recurrencia de la estenosis en un periodo menor a

dos meses, manejándose con dilataciones uretrales, uno de los cuales posteriormente requirió de cistostomía por presentar retención aguda de orina y el otro paciente se programó para una resección de fibrosis de cuello.

## DISCUSIÓN

La estenosis uretral, como se menciona en la introducción, presenta una alta recurrencia, sobre todo cuando los pacientes no son adecuadamente seleccionados o presentan cirugías previas, por lo que deben programarse para una plastia abierta, con un éxito un poco mayor que la uretrotomía interna. Técnicamente las plastias son más difíciles de realizar y requieren de manos expertas. La uretrotomía, por otro lado, es el procedimiento más accesible y el que se propone en la primera o segunda intervención.<sup>1-4</sup>

Este procedimiento incide y corta la estrechez y provoca el relajamiento de la cicatriz fibrosa, expandiendo el diámetro uretral. En este tipo de procedimiento, no hay una aposición del tejido epitelial, por lo que la cicatrización ocurre por segunda intención. En esta fase de la cicatrización, hay una respuesta intensa mediada por fibroblastos. Cuando la reepitelización uretral se desarrolla antes de que ocurra la contracción de la herida, la uretra permanecerá permeable, pero cuando primero ocurre la contracción de la herida y sobre ésta se desarrolla el epitelio uretral, la estenosis recurrirá.<sup>13,14</sup>

La mitomicina C es un fármaco propuesto para retrasar e inhibir la contracción mediada por fibroblastos en este paso de la cicatrización. Es un alquilante antineoplásico derivado del *Streptomyces caespitosus*. El cual inhibe la síntesis de DNA por medio del ligaje cruzado de la adenina y la guanina, suprimiendo la síntesis de proteínas. Esto provoca un retraso en la replicación de los fibroblastos e inhibe la síntesis de colágeno, retrasando la contracción.<sup>15</sup>

El uso de la mitomicina con este efecto se ha usado desde hace ocho años en oftalmología y otorrinolaringología, reportando buenos resultados en sus cirugías y corroborando la disminución de la fibrosis.<sup>6-12</sup>

Se han propuesto varios métodos para disminuir la recurrencia, entre ellos hay autores que mencionan in-

cluso el captopril en gel y esteroides, aplicados intrauretralmente. La revisión de la literatura arroja mucha información acerca del uso de mitomicina en otras especialidades con buenos resultados. Sin embargo, hay pocos estudios prospectivos y avances acerca de su uso en la estenosis uretral.

En el presente estudio se muestra una diferencia significativa ( $p = 0.012$ ) entre los síntomas previos y posteriores, además de una uretrografía con cambios positivos con significado estadístico ( $p = 0.013$ ).

El estudio muestra eficacia del uso de la mitomicina, sin embargo, el tiempo de seguimiento es corto. Esperamos reportar resultados a largo plazo con una cohorte abierta de los pacientes tratados con este medicamento, además de flujometría para corroborar estas diferencias.

## CONCLUSIONES

En este estudio se demostró una mejoría significativa en los pacientes con la aplicación intrauretral de mitomicina posterior a la uretrotomía inter, reduciendo la contracción de la estrechez y la recurrencia de la estenosis. Mostró mejoría aun en pacientes con estenosis largas y procedimientos previos, aunque no son los candidatos ideales. Se sugiere continuar con mayores estudios para confirmar estos hallazgos y su seguridad, y proponer su aplicación para el manejo de esta patología.

## BIBLIOGRAFÍA

1. McAninch JW. Disorders of the penis and male urethra. Tanagho EA, McAninch. Smith's general urology. 16th Ed. New York: McGraw Hill; 2004.
2. Jordan GH, Scholssberg SM. Surgery of the pens and urethra. Retik AB, Vaughan (eds.). Wein AJ. Campbell's urology. Philadelphia: Saunders; 2002.
3. Pansadoro V, Emiliozzi P. Internal urethrotomy in the management of anterior urethral strictures. Long-term followup. *J Urol* 1996; 156: 73-5.
4. Milroy E, Chapple CR, Cooper JE, et al. A new treatment for urethral strictures. *Lancet* 1988; 1: 14-24.
5. Ashken MH, Coulange C, Milroy EJ, et al. European experience with the urethral wallstent for urethral strictures. *Eur Urol* 1991; 1; 181.
6. Sidoti PA, Belmonte SJ, Liebdman JM. Trabeculectomy with mitomycin C en the treatment of pediatric glaucoma. *Am Acad Ophthalmol* 2000; 20: 422-8.
7. Beckers HJ, Kinders KC, Webbers CA. Five Years result of trabeculectomy with mitomycin C. *Graefers Arch Clin Exp Ophthalmol* 2003; 241: 106-10.
8. Yucel OT. Topical use of mitomycin C in laser myringotomy: an experimental study in rats. *Int J Pediatr Otorhinolaryngol* 2000; 54: 93-6.
9. Jassir D, Buchman CA, Gomez-Marin O. safety and efficacy of topical mitomycin C in myringotomy patency. *Otolaryngol Head Neck Surg* 2001; 124: 368-73.
10. Fontana H, Nuori-Mahdavi K, Caprioli J. trabeculectomy with mitomycin C en pseudophakic patients with openangle glaucoma: outcomes and risk factors for failure. *Am J Ophthalmol* 2006; 141: 652-9.
11. Mandal AK, Majji AB, Mandal SP. Mitomycin C augmented trabeculectomy for neovascular glaucoma. A preliminary report. *Indian J Ophthalmol* 2002; 50: 287-93.
12. Estrem SA, Van Leeuwen RN. Use of mitomycin C for maintaining myringotomy patency. *Otolaryngol Head Neck Sur-g* 2000; 122: 8-10.
13. Calvacanti A, et al. Ratio type III/type I collagen changes in urethral stricture: a new concept. *J Urol* 2003; 169(Suppl.): 100.
14. Mazdak H, Meshki I, Ghassami F. Effect of mitomycin C on anterior urethral stricture. Recurrence after internal urethrotomy. *J Eur Urol* 2007; 51: 1089-92.
15. Bradner WT. Mitomycin C: a clinical update. *Cancer Treat Rev* 2001; 27: 35-50.